

Ultrasonido de próstata

En qué consisten las imágenes por ultrasonido de próstata

Las imágenes por ultrasonido, también denominadas exploración por ultrasonido o ecografía, involucran la exposición del cuerpo a ondas acústicas de alta frecuencia para producir imágenes del interior del organismo. Los exámenes por ultrasonido no utilizan radiación ionizante (como se usa en los rayos X). Debido a que las imágenes por ultrasonido se capturan en tiempo real, pueden mostrar la estructura y el movimiento de los órganos internos del cuerpo, como así también la sangre que fluye por los vasos sanguíneos.

Las imágenes por ultrasonido es un examen médico no invasivo que ayuda a los médicos a diagnosticar y tratar condiciones médicas.

El ultrasonido de próstata, también llamado ultrasonido transrectal, proporciona imágenes de la glándula prostática y tejidos circundantes en el hombre. El examen normalmente requiere la inserción de una sonda de ultrasonido en el recto del paciente. La sonda envía y recibe ondas de sonido a través de la pared del recto hasta el interior de la glándula prostática que se encuentra situada enfrente del recto.

Algunos de los usos comunes del procedimiento

El ultrasonido transrectal de la glándula prostática se realiza para:

- detectar afecciones de la próstata.
- determinar si la próstata está agrandada, con medidas adquiridas según sea necesario para planificar cualquier tratamiento.
- detectar un crecimiento anormal dentro de la próstata.
- ayudar a diagnosticar la causa de infertilidad en un hombre.

Habitualmente, el ultrasonido transrectal de la glándula prostática se utiliza para ayudar a diagnosticar síntomas tales como:

- un nódulo que el médico siente durante un examen físico de rutina o durante un examen de exploración para cáncer de próstata.
- resultados elevados en el análisis de sangre.
- dificultad para orinar.

Dado que el ultrasonido brinda imágenes en tiempo real, también puede ser utilizado para guiar procedimientos tales como biopsias por aspiración, en las que se usa una aguja para extraer una muestra de células (tejidos) de un área anormal en la glándula prostática para pruebas posteriores de laboratorio.

Forma en que debo prepararme

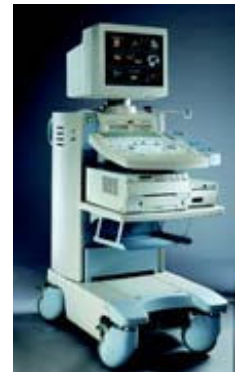Para el examen por ultrasonido debe vestirse con prendas cómodas y sueltas. Quizá tenga que quitarse toda la vestimenta y las joyas de la zona a examinar.

Es posible que le pidan que use una bata durante el procedimiento.

Posiblemente usted reciba instrucciones de evitar la ingestión de diluyentes de la sangre, como la aspirina, entre los 7 a 10 días previos al procedimiento, si se ha planeado una biopsia. Se puede tomar un enema entre dos a cuatro horas antes del ultrasonido para limpiar el intestino.

La forma en que se ve el equipo

Los exploradores de ultrasonido consisten en una consola que contiene una computadora y sistemas electrónicos, una pantalla de visualización para video y un transductor que se utiliza para explorar el cuerpo y los vasos sanguíneos. El transductor es un dispositivo portátil pequeño que se parece a un micrófono y que se encuentra conectado al explorador por medio de un cable. El transductor envía ondas acústicas de alta frecuencia dentro del cuerpo y luego capta los ecos de retorno de los tejidos del cuerpo. Los principios se asemejan al sonar utilizado por barcos y submarinos.



La imagen por ultrasonido es inmediatamente visible en una pantalla de visualización para video contigua que se asemeja a un televisor o a un monitor de computadora. La imagen se crea en base a la amplitud (potencia), frecuencia y tiempo que le lleva a la señal sonora retornar desde el paciente hasta el transductor y el tipo de estructura del cuerpo a través de la cual viaja el sonido.

Para los procedimientos por ultrasonido que requieren la inserción del transductor, tales como los exámenes transvaginales o transrectales, se cubre y lubrica el dispositivo.

De qué manera funciona el procedimiento

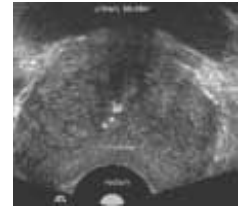
Las imágenes por ultrasonido están basadas en el mismo principio que se relaciona con el sonar utilizado por los murciélagos, barcos y pescadores. Cuando una onda acústica choca contra un objeto, rebota, y hace eco. Al medir estas ondas causadas por el eco es posible determinar la distancia a la que se encuentra el objeto así como su forma, tamaño, y consistencia (si se trata de un objeto sólido, que contiene fluidos, o ambos).

En medicina, el ultrasonido se utiliza para detectar cambios en el aspecto y función de los órganos, tejidos, y vasos, o para detectar masas anormales como los tumores.

En un examen por ultrasonido, un transductor envía las ondas acústicas y registra las ondas causadas por el eco. Al presionar el transductor contra la piel, dirige al cuerpo pequeños pulsos de ondas acústicas de alta frecuencia inaudibles. A medida que las ondas acústicas rebotan en los órganos internos, fluidos y tejidos, el micrófono sensible del transductor registra cambios mínimos que se

producen en el tono y dirección del sonido. Una computadora mide y muestra estas ondas de trazo en forma instantánea, lo que a su vez crea una imagen en tiempo real en el monitor. Uno o más cuadros de las imágenes en movimiento típicamente se capturan como imágenes estáticas.

Los mismos principios se aplican a los procedimientos por ultrasonido tales como los exámenes transrectales y transvaginales que requieren la inserción de un transductor especial en el cuerpo.



Cómo se realiza el procedimiento

En los hombres, la glándula prostática está localizada directamente enfrente del recto, por lo que el examen de ultrasonido se realiza a través del recto.

Para un examen por ultrasonido a través del recto, se le pedirá que se acueste de costado con las rodillas flexionadas. Una cubierta protectora desechable se coloca sobre el transductor, se lubrica, se inserta a través del ano y se coloca dentro del recto.

Las imágenes son obtenidas desde diferentes ángulos para tener la mejor vista posible de la glándula prostática.

Si se identifica una lesión sospechosa por medio del ultrasonido o de un examen rectal, se puede realizar una biopsia guiada por ultrasonido. Este procedimiento involucra la inserción de una aguja en la glándula prostática mientras el radiólogo observa la ubicación de la aguja con el ultrasonido. Se toma una pequeña cantidad de tejido para un examen microscópico. Como muestra hay un ejemplo de un transductor transrectal (sonda de exploración).



Cuando el examen finaliza, es posible que se le pida a usted que se vista y que espere unos pocos minutos mientras se revisan las imágenes obtenidas por ultrasonido.

En general, este examen de ultrasonido se completa en menos de 20 minutos.

Qué experimentaré durante y después del procedimiento

Los exámenes por ultrasonido en los cuales el transductor se inserta en una abertura del cuerpo pueden producir una incomodidad mínima.

Si no se necesita una biopsia, el ultrasonido transrectal de la próstata es muy similar a, o puede ser menos incómodo que el examen rectal que lleva a cabo su médico.

Si se realiza una biopsia, la incomodidad adicional generada, debido a la colocación de agujas es por lo general mínima, ya que la pared rectal es relativamente poco sensible en región de la próstata. La biopsia agregará tiempo al procedimiento.

En raras ocasiones, puede aparecer una pequeña cantidad de sangre en el semen o la orina después del procedimiento.

Luego de someterse a un examen por ultrasonido, debería poder retomar sus actividades normales inmediatamente.

Quién interpreta los resultados y cómo los obtengo

Un radiólogo, un médico específicamente capacitado para supervisar e interpretar los exámenes de radiología, analizará las imágenes y enviará un informe firmado a su médico de atención primaria, o al médico que lo remitió para el examen, quien compartirá con usted los resultados. En ciertos casos es posible que el radiólogo discuta los resultados con usted al finalizar el examen.

Cuáles son los beneficios y los riesgos

Beneficios

- El ultrasonido es un método fácilmente accesible, fácil de utilizar y menos costoso que otros métodos por imágenes.
- Las imágenes por ultrasonido no utilizan radiación ionizante.
- La exploración por ultrasonido proporciona una imagen clara de los tejidos blandos que no se visualizan bien en las imágenes de rayos X.
- El ultrasonido no causa problemas de salud y puede repetirse tanto como se necesite si el médico lo indica.
- El ultrasonido proporciona una imagen en tiempo real, por lo que es una buena herramienta para guiar procedimientos de invasión mínima tales como las biopsias por aspiración y las aspiraciones con aguja.

Riesgos

- No se conocen efectos nocivos en humanos con respecto a los ultrasonidos de diagnóstico estándares.

Cuáles son las limitaciones de las imágenes por ultrasonido de próstata

Los hombres a quienes se les ha removido el final del intestino (recto) durante una intervención quirúrgica anterior no son buenos candidatos para el ultrasonido de glándula prostática porque este tipo de ultrasonido por lo general requiere la colocación de una sonda en el recto.

Condiciones de uso:

Todas las secciones del sitio fueron creadas bajo la dirección de un médico experto en el tema. Toda la información que aparece en este sitio web fue además revisada por un comité de ACR-RSNA formado por médicos peritos en diversas áreas de la radiología.

Sin embargo, no podemos asegurar que este sitio web contenga información completa y actualizada sobre ningún tema particular. Por lo tanto ACR y RSNA no hacen declaraciones ni dan garantías acerca de la idoneidad de esta información para un propósito particular. Toda la información se suministra tal cual, sin garantías expresas o implícitas.

Visite el Web site de RadiologyInfo en <http://www.radiologyinfo.org/sp> para visión o para descargar la información más última.

Nota: Las imágenes se muestra para fines ilustrativos. No trate de sacar conclusiones comparando esta imagen con otras en el sitio. Solamente los radiólogos calificados deben interpretar las imágenes.

Copyright

Las versiones PDF imprimibles de las hojas de los diversos procedimientos radiológicos se suministran con el fin de facilitar su impresión. Estos materiales tienen el copyright de la Radiological Society of North America (RSNA), 820 Jorie Boulevard, Oak Brook, IL 60523-2251 o del American College of Radiology (ACR), 1891 Preston White Drive, Reston, VA 20191-4397. Se prohíbe la reproducción comercial o la distribución múltiple por cualquier método tradicional o electrónico de reproducción o publicación.

Copyright © 2010 Radiological Society of North America (RSNA)