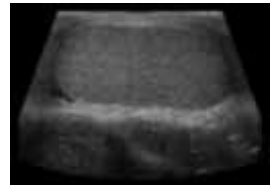


## Ultrasonido del escroto

### En qué consiste el diagnóstico por imágenes con ultrasonido del escroto

Las imágenes por ultrasonido, también denominadas exploración por ultrasonido o ecografía, involucran la exposición del cuerpo a ondas acústicas de alta frecuencia para producir imágenes del interior del organismo. Los exámenes por ultrasonido no utilizan radiación ionizante (como se usa en los rayos X). Debido a que las imágenes por ultrasonido se capturan en tiempo real, pueden mostrar la estructura y el movimiento de los órganos internos del cuerpo, como así también la sangre que fluye por los vasos sanguíneos.

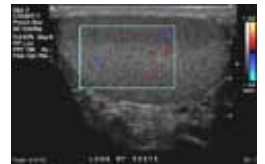


Las imágenes por ultrasonido es un examen médico no invasivo que ayuda a los médicos a diagnosticar y tratar condiciones médicas.

El diagnóstico por imágenes con ultrasonido del escroto proporciona imágenes de los testículos y tejidos circundantes en un hombre o niño.

### Algunos usos comunes del procedimiento

El diagnóstico por imágenes con ultrasonido del escroto es el principal método utilizado para evaluar afecciones de los testículos.



En general, este estudio se utiliza para:

- determinar si una masa en el escroto percibida por el paciente o el médico es quística o sólida.
- diagnosticar los efectos de traumatismo en el área escrotal.
- diagnosticar las causas de dolor o hinchazón testicular, tales como inflamación o torsión.
- evaluar la causa de infertilidad, tal como el varicocele.
- establecer la ubicación de testículos no descendidos.

El ultrasonido también es una herramienta valiosa para evaluar el epidídimo (un tubo que colecta el esperma producido por los testículos) y la próstata.

La aparición repentina de dolor en el escroto puede ser muy seria. La causa más común de dolor en el escroto es la epididimitis, una inflamación del epidídimo. Se puede tratar con antibióticos. Si no se trata, esta afección puede derivarse en un absceso o en la pérdida de flujo de sangre hacia los testículos.

El ultrasonido también puede detectar un testículo ausente o no descendido. En raras ocasiones un testículo puede no llegar a desarrollarse. Con mayor frecuencia los pacientes tienen un testículo no

descendido. Se estima que aproximadamente un tres por ciento de los niños varones nacidos en término tienen testículos no descendidos. Es importante diagnosticar los testículos no descendidos porque, si no se trata, existe una probabilidad muy alta de desarrollar cáncer.

El ultrasonido puede identificar la torsión testicular, la torcedura del cordón espermático que contiene los vasos que llevan sangre al escroto. Causada por uniones anormalmente laxas entre tejidos que se forman durante el desarrollo del feto, la torsión aparece por lo general durante la adolescencia y es muy dolorosa. La torsión requiere de una cirugía inmediata para evitar el daño permanente a los testículos.

El ultrasonido también se puede usar para localizar y evaluar masas palpables (bultos o tumores) en el escroto. La mayoría de las masas escrotales se ubican afuera de los testículos. La mayoría de las masas halladas afuera de los testículos son benignas o no cancerosas; la mayoría en el interior de los testículos son malignas o cancerosas. Las acumulaciones de fluido y las anomalías en los vasos sanguíneos pueden aparecer como masas y pueden ser evaluadas con ultrasonido.

## Forma en que debo prepararme

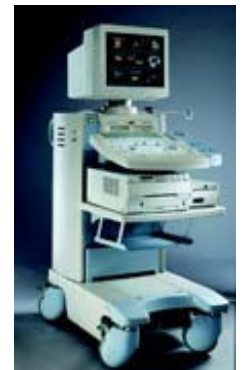Para el examen por ultrasonido debe vestirse con prendas cómodas y sueltas. Quizá tenga que quitarse toda la vestimenta y las joyas de la zona a examinar.

Es posible que le pidan que use una bata durante el procedimiento.

No se requiere preparación adicional.

## La forma en que se ve el equipo

Los exploradores de ultrasonido consisten en una consola que contiene una computadora y sistemas electrónicos, una pantalla de visualización para video y un transductor que se utiliza para explorar el cuerpo y los vasos sanguíneos. El transductor es un dispositivo portátil pequeño que se parece a un micrófono y que se encuentra conectado al explorador por medio de un cable. El transductor envía ondas acústicas de alta frecuencia dentro del cuerpo y luego capta los ecos de retorno de los tejidos del cuerpo. Los principios se asemejan al sonar utilizado por barcos y submarinos.



La imagen por ultrasonido es inmediatamente visible en una pantalla de visualización para video contigua que se asemeja a un televisor o a un monitor de computadora. La imagen se crea en base a la amplitud (potencia), frecuencia y tiempo que le lleva a la señal sonora retornar desde el paciente hasta el transductor y el tipo de estructura del cuerpo a través de la cual viaja el sonido.

Para realizar una ecografía del escroto, comúnmente se utiliza un transductor lineal de partes pequeñas.



## De qué manera funciona el procedimiento

Las imágenes por ultrasonido están basadas en el mismo principio que se relaciona con el sonar utilizado por los murciélagos, barcos y pescadores. Cuando una onda acústica choca contra un objeto, rebota, y hace eco. Al medir estas ondas causadas por el eco es posible determinar la distancia a la que se encuentra el objeto así como su forma, tamaño, y consistencia (si se trata de un objeto sólido, que contiene fluidos, o ambos).

En medicina, el ultrasonido se utiliza para detectar cambios en el aspecto y función de los órganos, tejidos, y vasos, o para detectar masas anormales como los tumores.

En un examen por ultrasonido, un transductor envía las ondas acústicas y registra las ondas causadas por el eco. Al presionar el transductor contra la piel, dirige al cuerpo pequeños pulsos de ondas acústicas de alta frecuencia inaudibles. A medida que las ondas acústicas rebotan en los órganos internos, fluidos y tejidos, el micrófono sensible del transductor registra cambios mínimos que se producen en el tono y dirección del sonido. Una computadora mide y muestra estas ondas de trazo en forma instantánea, lo que a su vez crea una imagen en tiempo real en el monitor. Uno o más cuadros de las imágenes en movimiento típicamente se capturan como imágenes estáticas.

## Cómo se realiza

Para la mayoría de los exámenes por ultrasonido, se coloca al paciente acostado boca arriba en una mesa de examen que puede inclinarse o moverse.

Se aplica en la zona del cuerpo a examinar un gel claro para ayudar a que el transductor haga contacto en forma segura con el cuerpo y para eliminar cavidades con aire que se encuentren entre el transductor y la piel. Luego el ecografista (el tecnólogo de ultrasonido) o el radiólogo presiona el transductor con firmeza contra la piel en varios lugares, recorriendo el área de interés o cambiando el ángulo del haz de sonido desde un lugar al otro para observar mejor el área de interés.

Cuando el examen finaliza, es posible que se le pida a usted que se vista y que espere unos pocos minutos mientras se revisan las imágenes obtenidas por ultrasonido.

Por lo general este examen de ultrasonido se finaliza en 30 minutos.

## Qué experimentaré durante y después del procedimiento

La mayoría de los exámenes por ultrasonido son rápidos, sencillos y no dolorosos.

Luego de que usted quede en posición en la mesa de examen, el radiólogo o el ecografista esparcirá un poco de gel tibio sobre su piel y luego colocará con firmeza el transductor contra su cuerpo, desplazándolo sobre la zona de interés hasta capturar las imágenes deseadas. Por lo general no hay ninguna incomodidad a causa de presión a medida que el transductor se presiona contra la zona que se examina.

Si la exploración se realiza en una zona sensible, es posible que sienta una presión o un dolor leve debido al transductor.

Una vez que se finaliza el proceso de imágenes, se limpiará el gel de su piel.

Luego de someterse a un examen por ultrasonido, debería poder retomar sus actividades normales

inmediatamente.

## Quién interpreta los resultados y cómo los obtengo

Un radiólogo, un médico específicamente capacitado para supervisar e interpretar los exámenes de radiología, analizará las imágenes y enviará un informe firmado a su médico de atención primaria, o al médico que lo remitió para el examen, quien compartirá con usted los resultados. En ciertos casos es posible que el radiólogo discuta los resultados con usted al finalizar el examen.

## Cuáles son los beneficios y los riesgos

### Beneficios

- La exploración por ultrasonido no es invasiva (sin agujas o inyecciones) y en general no es dolorosa.
- El ultrasonido es un método que se encuentra ampliamente disponible, es fácil de utilizar y es menos costoso que otros métodos por imágenes.
- Las imágenes por ultrasonido no utilizan radiación ionizante.
- La exploración por ultrasonido proporciona una imagen clara de los tejidos blandos que no se visualizan bien en las imágenes de rayos X.
- El ultrasonido proporciona una imagen en tiempo real, por lo que es una buena herramienta para guiar procedimientos de invasión mínima tales como las biopsias por aspiración y las aspiraciones con aguja.

### Riesgos

- No se conocen efectos nocivos en humanos con respecto a los ultrasonidos de diagnóstico estándares.

## Cuáles son las limitaciones de las imágenes por ultrasonido del escroto

El ultrasonido de escroto no siempre permite hacer una distinción entre afecciones benignas y malignas.

### Condiciones de uso:

Todas las secciones del sitio fueron creadas bajo la dirección de un médico experto en el tema. Toda la información que aparece en este sitio web fue además revisada por un comité de ACR-RSNA formado por médicos peritos en diversas áreas de la radiología.

Sin embargo, no podemos asegurar que este sitio web contenga información completa y actualizada sobre ningún tema particular. Por lo tanto ACR y RSNA no hacen declaraciones ni dan garantías acerca de la idoneidad de esta información para un propósito particular. Toda la información se suministra tal cual, sin garantías expresas o implícitas.

Visite el Web site de RadiologyInfo en <http://www.radiologyinfo.org/sp> para visión o para descargar la información más última.

**Nota:** Las imágenes se muestra para fines ilustrativos. No trate de sacar conclusiones comparando esta imagen con otras en el sitio. Solamente los radiólogos calificados deben interpretar las imágenes.

### **Copyright**

Las versiones PDF imprimibles de las hojas de los diversos procedimientos radiológicos se suministran con el fin de facilitar su impresión. Estos materiales tienen el copyright de la Radiological Society of North America (RSNA), 820 Jorie Boulevard, Oak Brook, IL 60523-2251 o del American College of Radiology (ACR), 1891 Preston White Drive, Reston, VA 20191-4397. Se prohíbe la reproducción comercial o la distribución múltiple por cualquier método tradicional o electrónico de reproducción o publicación.

Copyright © 2010 Radiological Society of North America (RSNA)